

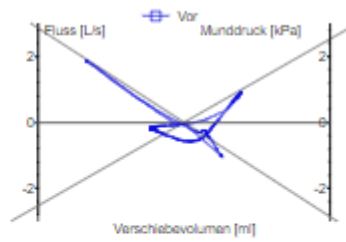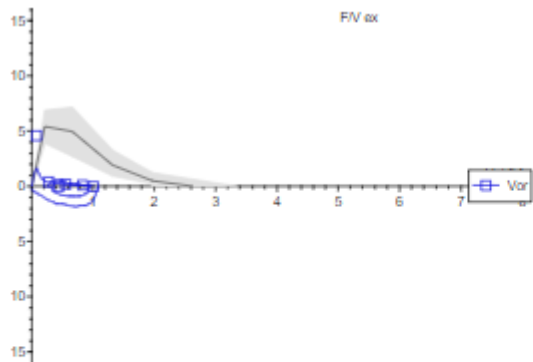
## Fallvorstellung

In ihrer pneumologischen Sprechstunde stellt sich eine 64-jährige Patientin wegen zunehmender Luftnot bei Belastung vor. Meist komme sie kaum noch 100 Meter weit, ohne stehenbleiben zu müssen. In den letzten Wochen habe sie manchmal sogar Luftnot in Ruhe verspürt und ein pfeifendes Atemgeräusch gehört. Morgens müsse sie seit einiger Zeit Husten. Dabei huste Sie meist klares Sekret ab. Manchmal sei das Sekret gelb. Fieber, Nachtschweiß oder Gewichtsverlust habe sie nicht. Sie rauche seit dem 16. Lebensjahr etwa eine Schachtel Filterzigaretten pro Tag und wolle gerne davon loskommen. Das falle ihr schwer, weil ihr Mann auch raucht. Wegen der Beschwerden habe sie sich schon bei Ihrer Hausärztin vorgestellt. Diese habe eine Lungenfunktionsuntersuchung durchgeführt. Seither inhaliere die Patientin Formoterol 12µg 1-0-1. Nach anfänglicher Besserung gehe es aber nun schlechter als vorher. Der Kardiologe habe nichts gefunden. Vor etwa 3 Monaten sei sie wegen einer Lungenentzündung im Krankenhaus gewesen und seither habe sie ein Sauerstoffgerät für unterwegs. Weitere Vorerkrankungen seien ihr nicht genau bekannt. Der Blutdruck sei früher hoch gewesen. Sie nehme Ramipril 5mg 1x täglich und Levothyroxin 100µg 1x täglich ein. Allergien habe sie keine. Sie arbeite in einer Personalverwaltung. Sie sei 3-mal gegen COVID geimpft. In der Familie gebe es keine gehäuften Erkrankungen, der Vater habe eine Herzerkrankung gehabt. Genaueres wisse sie aber nicht. In der Kindheit habe Sie keine gehäuften Infekte gehabt. Asthma habe sie nicht.

Die Patientin vermutet, dass Ihre Beschwerden mit dem Zigarettenrauchen zusammenhängen könnten. Sie ist motiviert, mit dem Rauchen aufzuhören, aber es falle ihr schwer. Sie wünsche sich, wieder belastbarer zu sein und habe Angst davor, ihre Selbständigkeit zu verlieren und bald nicht mehr richtig am Leben teilhaben zu können.

### Körperliche Untersuchung:

64-jährige Patientin, 165 cm, 50kg. Pulmo: leise, expiratorisches Giemen bds. ubiquitär, keine feuchten Rasselgeräusche. Cor: rein, rhythmisch, keine vitientypischen Herzgeräusche. Abdomen: kein Druckschmerz, keine Resistenzen, Darmgeräusche in allen Quadranten regelrecht, Nierenlager bds. frei. Keine Ödeme.



	Soil	Vor	%Soil
VC IN	2.31	0.81	35
FVC	2.83	1.01	38
FEV 1	2.07	0.44	21
FEV 1 % VC MAX	76.94	39.86	52
PEF	5.39	4.59	85
MEF 75	4.93	0.37	8
MEF 50	1.90	0.17	9
MEF 25	0.46	-0.09	18
MMEF 75-25	1.90	0.16	8
R tot	0.30	1.60	533
sR tot	0.96	9.09	945
FRCpleth	2.49	5.39	216
ERV	0.70	0.27	38
RV	1.79	5.12	286
TLC	4.31	6.24	145
RV % TLC	40.72	82.15	202
RV Single Breath	1.79	1.20	67
FRC Single Breath	2.49	1.41	57
TLC Single Breath	4.31	2.23	52
VA Single Breath	4.16	2.09	50
DLCOc Single Breath	6.84	-0.44	7
DLCOc_SB / VA	1.54	0.21	14
Hb		6.00	
Hämoglobin (tot)	13.50	14.40	107
pH-arteriell	7.40	7.43	100
Arterieller CO2-Druck	38.03	49.39	130
Arterieller O2-Druck	77.93	72.19	93
O2-Sättigung (arteriell)		95	
Standard-Bicarbonat		30.90	
Basenüberschuss	-0.90	7.20	-800
O2 Gabe		2	